

Estenosis del canal lumbar en la acondroplasia. Prevención y corrección de la lordosis lumbosacra

A. Gómez Prat†, L. García Ollé, I. Ginebreda Martí, J.M.^a Gairí Tahull y J. Vilarrubias Guillamet

Unidad de Patología del Crecimiento. Institut Universitari Dexeus (ICATME). Barcelona.

(*An Esp Pediatr* 2001; 54: 126-131)

Objetivos

Los objetivos de este artículo fueron determinar, mediante la medición de diversos ángulos, la corrección de la hiperlordosis lumbosacra tras un proceso de elongación femoral bilateral según la técnica Icatme, así como la ausencia de síntomas neurológicos derivados de la estenosis del canal tras el alargamiento femoral.

Pacientes y métodos

En este estudio se incluyeron 34 pacientes acondroplásicos, con una edad media actual de 22,3 años, a los cuales se les ha practicado un alargamiento femoral según la técnica Icatme y en los cuales se ha medido, en radiografías de perfil de la columna dorsolumbar preelongación y post-elongación, toda una serie de ángulos que se enumeran en el texto.

Resultados

Los resultados obtenidos mostraron una disminución del ángulo de lordosis lumbar, de Sezè y L5-S1, así como un aumento de los ángulos lumbosacro, de Junghans y sacro, que clínicamente se traduce en una corrección de la hiperlordosis lumbar, verticalización del sacro y mejora de la inflexión toracolumbar y lumbosacra, acercándose a los valores promedio estándar para los individuos no acondroplásicos.

Conclusiones

La estática de la columna lumbar del paciente acondroplásico se modifica tras un proceso de elongación femoral bilateral (técnica Icatme), que se acercan a los valores estándar de los individuos sin acondroplasia.

Tras un proceso de alargamiento de fémures según la técnica Icatme se consigue una corrección de la hiperlordosis lumbar con la cual se previene la aparición de sintomatología neurológica derivada de la estenosis del canal.

La incidencia de complicaciones neurológicas derivadas de la estenosis del canal lumbar es baja respecto a los

individuos acondroplásicos sin elongación para iguales grupos de edad y sexo.

Palabras clave:

Acondroplasia. Alargamiento. Estenosis del canal lumbar.

LUMBAR CANAL STENOSIS IN ACHONDROPLASIA

Objective

To determine through the measurement of different angles the correction of lumbar hyperlordosis after bilateral femoral lengthening using the Icatme technique and to assess the absence of neurological symptomatology secondary to stenosis of the lumbar canal after femoral lengthening.

Patients and methods

Thirty-four patients with achondroplasia were studied. Mean age was 22.3 years. The patients underwent femoral lengthening using the Icatme technique. X-rays of the lateral rachis taken before and after lengthening were used to measure a series of angles.

Results

The lumbar lordosis angle, Sezè's angle and the L5-S1 angle decreased while the lumbosacral angle, Jungham's angle and the sacrum angle increased, leading to correction of lumbar hyperlordosis, verticalization of the sacrum and improvement in thoracolumbar and lumbosacral inflection. Values were similar to the standard for individuals without achondroplasia.

Conclusions

Femoral lengthening using the Icatme technique in achondroplastics modifies the statics of the lumbar spine, making them similar to those of non-achondroplastics.

Correspondencia: Dr. I. Ginebreda Martí.
ICATME
Iradier, 3. 08017 Barcelona.
Correo electrónico: iginebreda.icatme@idexeus.es

Recibido en octubre de 1999.
Aceptado para su publicación en septiembre de 2000.

The procedure corrects lumbar hyperlordosis and prevents the appearance of neurological symptomatology due to stenosis of the lumbar canal. The incidence of neurological complications due to stenosis of the lumbar canal in achondroplastics who have undergone femoral lengthening is low compared with that of achondroplastics of the same age and sex who have not undergone this procedure.

Key words:

Achondroplasia. Femoral lengthening. Stenosis of the lumbar canal.

INTRODUCCIÓN

Las alteraciones neurológicas que se producen con la acondroplasia son la causa más frecuente de morbilidad y mortalidad en esta displasia¹. Afortunadamente, estos trastornos no se presentan por un trastorno de disgenesia del tejido nervioso, sino que son secundarias a la compresión ósea de las estructuras nerviosas. Por lo tanto, a menudo son susceptibles de tratamiento profiláctico o definitivo². Los tres problemas neurológicos encontrados con más frecuencia son hidrocefalia, compresión cervicomedular (*foramen magnum*) y estenosis del canal lumbar.

Este artículo estudia esta última complicación neurológica, que es la más grave que puede producirse en la acondroplasia, insistiendo en su diagnóstico, tratamiento y prevención.

Las alteraciones de la columna vertebral en la acondroplasia son poco llamativas por sí mismas, pero en conjunto tienen gran valor, ya que originan la complicación más grave: la estenosis del canal lumbar.

Los primeros artículos que hablan de complicaciones neurológicas asociadas con acondroplasia son las de Dandy³ en 1921 y las de Donath y Vogl⁴ en 1925. Estos autores señalan que las anomalías de la columna cervical son un hallazgo constante en la acondroplasia y mencionan complicaciones neurológicas causadas por lesiones óseas. Estudios posteriores revelan la existencia de una reducción de todo el canal espinal⁵ (cervicodorsolumbar), que se va estrechando en posición caudal⁶ y la estenosis de los *foramen* de las raíces nerviosas⁷. La medula espinal y la *cauda equina* son de tamaño normal⁸. La estenosis del canal constituye pues un hallazgo constante en los acondroplásicos y sería secundaria a una alteración de la osificación endocondral con sinostosis prematura de los centros de osificación del cuerpo vertebral y el arco posterior, que resultarían en la disminución en la altura del cuerpo vertebral, el aumento de espesor de la lámina y un acortamiento de los pedículos.

Así, la proporción entre un canal raquídeo estrecho y la medula espinal de tamaño normal origina una complicación que desencadena trastornos neurológicos (fig. 1).

Los dos factores anatómicos que provocan la estenosis son los pedículos cortos y la disminución de la distancia interpedicular⁹.

Factores adicionales como la presencia de un *foramen magnum* pequeño, prolapso o hernia de uno o varios discos intervertebrales, espondilosis degenerativa, cifosis toracolumbar estructurada y, sobre todo, una importante hiperlordosis lumbar, contribuyen a comprometer el canal lumbar. De todos ellos, el único factor constante es la hiperlordosis lumbar¹⁰, que está presente en el 78% de los niños androplásicos y en el 98% de los adultos acondroplásicos (fig. 2).

La hiperlordosis lumbosacra se debe a un grado anormal de oblicuidad pélvica anterior en la bipedestación. No se trata de una deformación primaria de la columna vertebral y se corrige en sedestación, cuando la curva es flexible. Suele ser progresiva con la edad. Así, la curva aumenta de valor cuando el individuo se coloca de pie, de forma simultánea con la disminución de la cifosis toracolumbar. No pueden considerarse ambas entidades por separado. La cifosis toracolumbar se hace más evidente en sedestación y mejora con la bipedestación, mientras que la hiperlordosis lumbosacra mejora en sedestación y se pone de manifiesto en bipedestación.

Así pues, la hiperlordosis lumbosacra desempeña un papel muy importante en la producción de sintomatología neurológica derivada de la estenosis del canal, puesto que este es un factor adicional constante que aparece en estos individuos. Por ello, la corrección de la misma evita la aparición de esta sintomatología^{11,12} que puede llegar a ser tan grave en los acondroplásicos.

Con estas premisas se plantea la prevención de la aparición de la sintomatología neurológica derivada de la estenosis del canal a partir del proceso de elongación femoral bilateral según la técnica Icatme¹³, que permite no sólo aumentar la talla del individuo, sino también corregir la hiperlordosis lumbar, evitando la aparición de sintomatología neurológica.

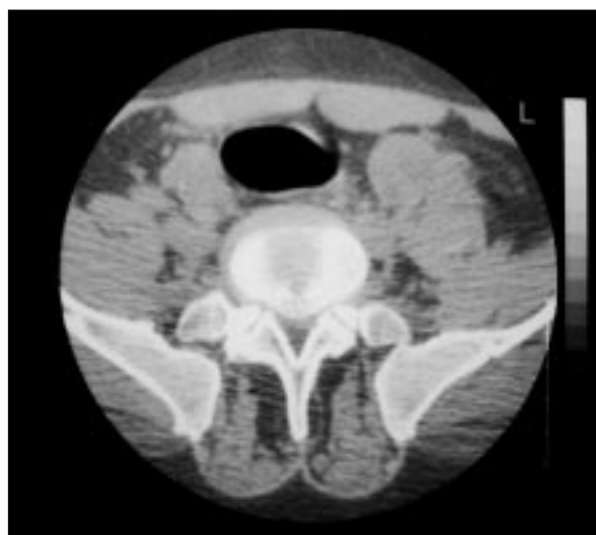

Figura 1. TC de acondroplasia. Estenosis del canal lumbar.

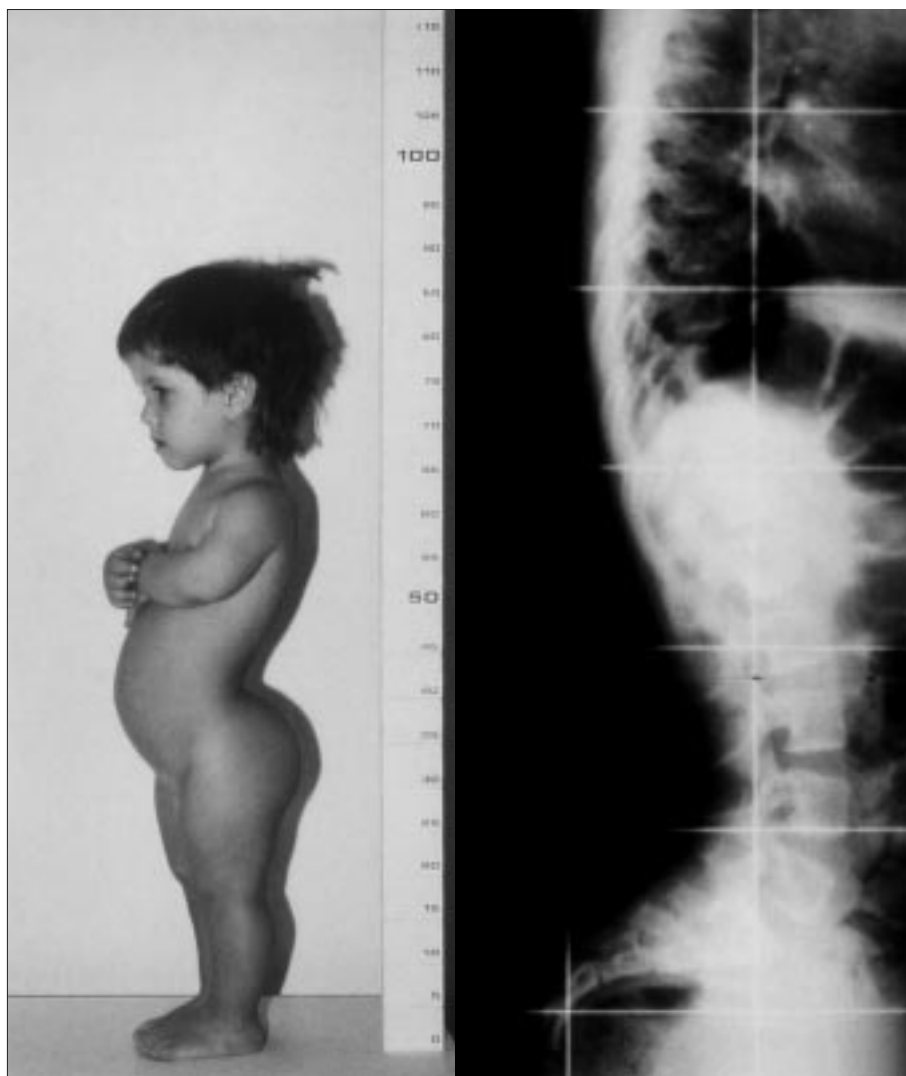

Figura 2. Hiperlordosis lumbosacra. Imagen clínica y radiológica.

TABLA 1. Valores medios (en grados) de los ángulos preelongación y postelongación femoral

Ángulo	Preelongación (°)	Postelongación (°)	Valor porcentual (%)
L1-S1	66,6	47,7	↓ 28
L1-L5	44,2	31,7	↓ 28
L2-L5	43,1	33,1	↓ 23,2
Junghans	128,6	133	↑ 4
Lumbosacro	124,6	131	↑ 5
Sacro	12,24	27,2	↑ 122,2
Sezè	51,3	34,2	↓ 33,4
L5-S1	16,8	15,58	↓ 7,3

PACIENTES Y MÉTODOS

Para la realización de este estudio se incluyeron 34 pacientes (16 varones y 18 mujeres), con una edad media actual de 22,3 años (10 acondroplásicos tienen en la ac-

tualidad más de 30 años). En todos se ha practicado un proceso de elongación femoral según la técnica Icatme, que ha finalizado como mínimo hace 2 años (seguimiento de 1982 a 1997). En ellos se ha practicado un mínimo de una radiografía de columna dorsolumbar y preelongación y postelongación femoral (el estudio radiológico consta de 89 radiografías, 38 de ellas antes de la elongación y 51 de ellas después) y se han medido los diversos ángulos que se enumeran a continuación: ángulo de lordosis lumbar (L1-S1, L1-L5 y L2-L5), ángulo lumbosacro, ángulo de Junghans, ángulo sacro, ángulo sacrohorizontal de Sezè y ángulo de la articulación L5-S1.

RESULTADOS

Se obtuvieron los resultados que se muestran en la tabla 1, con disminución de los ángulos de lordosis lumbar, de Sezè y L5-S1, así como aumento de los ángulos lumbosacros; de Junghans y sacro, que se traduce clínicamente en una corrección de hiperlordosis lumbar,

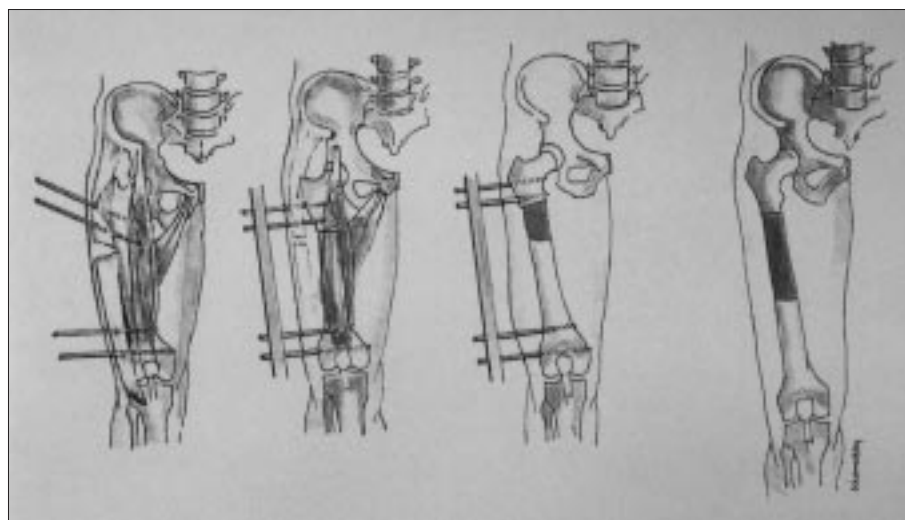


Figura 3. Imagen clínica y radiológica de corrección de la hiperlordosis lumbar.

verticalización del sacro y mejoría de la inflexión toracolombal y lumbosacra (fig. 3), acercándose los valores promedio estándar postelongación a los valores medios para estos mismos ángulos en los individuos no acondroplásicos. No se observó en ningún caso síntomas neurológicos derivados de estenosis del canal en los individuos acondroplásicos tras la elongación femoral, por lo que la técnica Icatme impide la aparición de esta sintomatología, siendo baja la incidencia de complicaciones neurológicas derivadas de la estenosis del canal lumbar respecto a los individuos acondroplásicos no alargados para iguales grupos de edad y sexo.

DISCUSIÓN

La incidencia de sintomatología neurológica derivada de la estenosis del canal osciló entre el 37 y el 89%, según los diferentes autores^{5,8,14-16}, señalando clásicamente su aparición en individuos entre la tercera y la cuarta décadas de la vida, aunque diversos autores^{5,17,18} apuntan la no relación entre la edad del paciente y la aparición de dicha sintomatología, refiriendo casos de claudicación neurógena y paraplejía en menores de 15 años. La sintomatología neurológica es la clásica del síndrome de estenosis del canal descrito por Blau y Logue¹⁹, de claudicación neurógena o lumbalgia no controlada con radiculopatía, y se clasifica en 5 grupos según la forma de presentación⁸ que progresan en intensidad, y que incluyen desde la simple lumbalgia hasta la paraparesia con exploración neurológica alterada y claudicación neurógena, lo que permite indicar el mejor tratamiento que debe seguirse para cada grupo.

El diagnóstico de presunción es clínico y las exploraciones complementarias (tomografía computarizada [TC], resonancia magnética [RM]) lo confirman y resultan de gran utilidad para plantear la estrategia quirúrgica.

El tratamiento que debe seguirse en los pacientes con estenosis del canal sintomática se ha sometido a múltiples

variaciones desde que Spillane²⁰, en 1952, sugirió la necesidad de realizar laminectomías en estos individuos para mejorar la sintomatología. Desde entonces muchos autores han aportado sus experiencias^{16,18,21,22}, y aún hoy en día es motivo de controversia, por lo difícil de su indicación y sus resultados, en muchos casos poco satisfactorios, aun habiendo realizado un tratamiento quirúrgico correcto (estudio preoperatorio exhaustivo, tratamiento quirúrgico precoz, laminectomía amplia simple, no necesidad de fusión, etc.), lo cual redundaría en la necesidad de prevenir o retrasar la aparición de sintomatología neurológica derivada de la estenosis del canal, señalándose, como ya se ha comentado, la corrección de la hiperlordosis lumbar como el hecho más factible.

La técnica Icatme¹³ consiste en el alargamiento global de las extremidades (fémur, tibia y húmero), siendo la primera y la única que permite la elongación global bilateral y la corrección de la hiperlordosis lumbar de manera simultánea en los pacientes acondroplásicos. Se consigue no sólo una mayor estatura del individuo, sino que se evita la aparición de sintomatología neurológica derivada de la estenosis del canal. La edad ideal para iniciar la elongación es entre los 8 y los 10 años para las niñas y entre los 9 y los 12 años para los niños, en función de sus diferentes parámetros de maduración esquelética. El número de centímetros de elongación no debe ser nunca inferior a los 10 cm por segmento óseo, y la cifra media ideal es de 15 cm, con una elongación de extremidades inferiores de 30 cm. La elongación se realizará de forma simétrica, empezando por las tibias y siguiendo por los fémures o los húmeros de forma opcional.

Es durante el proceso de elongación femoral que se consigue la corrección de la hiperlordosis lumbar. Así, normalmente la cadera del acondroplásico se encuentra en varo y anteversión. En el momento de colocar los pins del fijador hay que tener en cuenta este hecho, colocándolos asimétricos en ambos planos. Al corregir la posi-

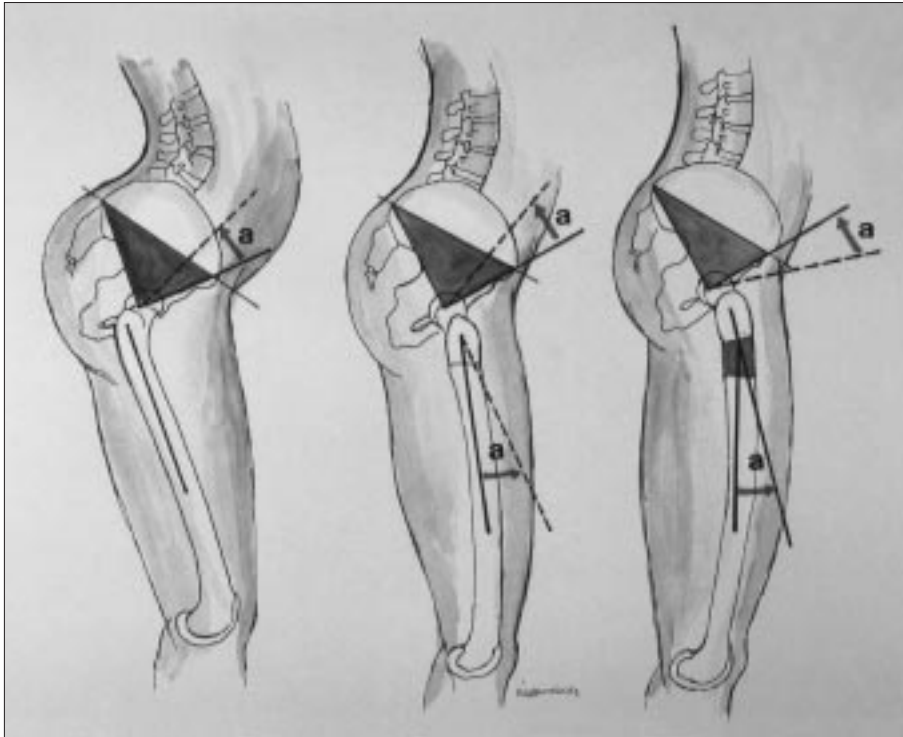


Figura 4. Técnica Icatme para la elongación femoral.

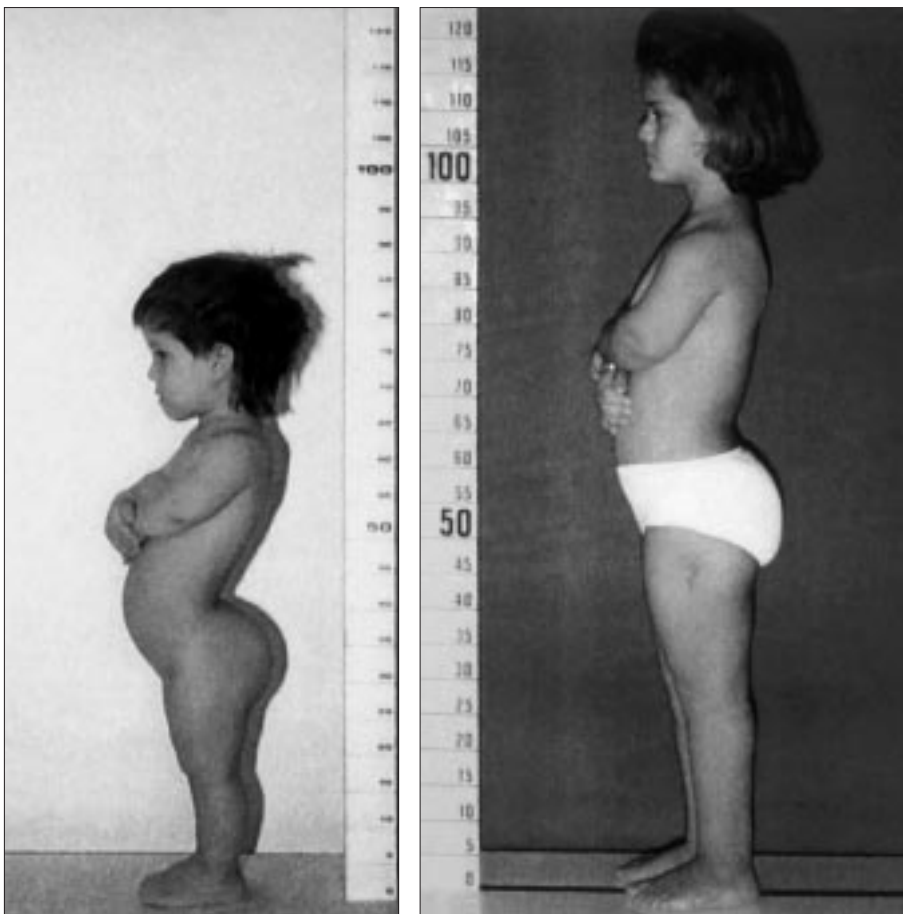


Figura 5. Reposición de cadera a su mecánica normal. Tenotomías y elongación.

ción de los clavos para adaptar el fijador, la extremidad proximal del fémur gira para colocarse en retroversión y valgo (fig. 4). Por otro lado, en el momento de la elongación, se practican tenotomías percutáneas en las partes blandas (musculatura de la espina ilíaca anterosuperior y de aductores) (fig. 5). Durante la elongación se mantiene al acondroplásico en sedestación, produciendo una tensión progresiva sobre los isquiotibiales, no compensada por el recto anterior y los aductores que se encuentran elongados. Al levantarlo, la tensión de los isquiotibiales sobre la pelvis, sin la contratación de la musculatura de la espina, condiciona la verticalización del sacro arcuato. De esta manera, la nueva mecánica de la extremidad, coxa-valga normorrotada y sacro más verticalizado, fuerzan la corrección de la hiperlordosis lumbar, lo cual ha sido cuantificado en radiografías de perfil de la columna dorsolumbar y preelongación y postelongación femoral, tal y como se ha demostrado.

BIBLIOGRAFÍA

1. De Gispert-Cruz I. Complicaciones neurológicas de la condroplasia. *Rev Clin Esp* 1954; 153: 127-131.
2. Hurko o, Pyeritz R, Uematsu S. Neurological considerations in achondroplasia. En: *Human Achondroplasia*. New York: Plenum Press, 1986; 153-161.
3. Dandy WE. Hydrocephalis in chondrodystrophy. *Bull Johns Hopkins Hosp* 1921; 32: 5-10.
4. Donath J, Vogl A. Untersuchungen über den chondrodystrophischen zwerghwuchs. *Wien Arch Inn Med* 1925; 10: 1-44.
5. Wynne-Davis R, Walsh WK, Gronley J. Achondroplasia and hypochondroplasia. Clinical variations and spinal stenosis. *J Bone Joint Surg* 1981; 63B: 508-515.
6. Alexander E. Significance of the small lumbar spinal canal: cauda equina compression due to spondylosis. *Neurosurg* 1969; 31: 513-519.
7. Lutter LD, Lonstein JE, Winter RB, Langer LO. Anatomy of the achondroplastic lumbar canal. *Clin Orthop* 1977; 126: 139-142.
8. Bethem D, Winter RB, Lutter L, Moe JH, Bradford DS, Lonstein JE et al. Spinal disorders of dwarfism. *J Bone Joint Surg* 1981; 63A: 1412-1425.
9. Vogl A, Osborne RI. Lesions of the spinal cord (transverse myelopathy) in achondroplasia. *Arch Neurol Psychiatr* 1949; 61: 644-662.
10. Kopits SE. Thoraco-lumbar kiphosis and lumbosacral hyperlordosis in achondroplastic children. En: *Human Achondroplasia*. New York: Plenum Press, 1986; 241-260.
11. Giglio GC, Passariello R, Pagnota G, Crostelli N, Ascani E. Anatomy of the lumbar spine in achondroplasia. En: *Human Achondroplasia*. New York: Plenum Press, 1986; 227-240.
12. Siebens AA, Hungerford DS, Kirby NA. Curves of the achondroplastic spine: a new hypothesis. *Johns Hopkins Med Journal* 1978; 142: 205-210.
13. Vilarrubias JM, Ginebreda I, Jimeno E. Lengthening of the lower limbs and correction of lumbar hyperlordosis in achondroplasia. *Clin Orthop* 1990; 250: 143-149.
14. Kopits SE. Orthopaedic complications of dwarfism. *Clin Orthop* 1976; 114: 153-179.
15. Nelson MA. Spinal stenosis in achondroplasia. *J Bone Joint Surg* 1970; 52: 1285-1288.
16. Parisini P, Greggi T, Casadei R, Martini A. The surgical treatment of vertebral deformities in achondroplastic dwarfism. *Chir Organi Mov* 1996; 81: 129-137.
17. Bailey JA. Orthopaedic aspects of achondroplasia. *J Bone Joint Surg* 1970; 52A: 1285-1301.
18. Kahanovitz N, Rimoin DL, Sillence DO. The clinical spectrum of lumbar spine disease in achondroplasia. *Spine* 1982; 7: 137-140.
19. Blau JN, Logue V. Intermittent claudication of the cauda equina. An unusual syndrome resulting from central protrusion of a lumbar intervertebral discs. *Lancet* 1961; 1: 1081-1086.
20. Spillane JD. Three cases of achondroplasia with neurological complications. *J Neurol Neurosurg Psychiatr* 1952; 15: 246-252.
21. Epstein JA, Malis LI. Compression of spinal cord and cauda equina in achondroplastic dwarfs. *Neurology*, 1955; 5: 875-881.
22. Uematsu S, Wang H, Kopits O. Total craniospinal decompression in achondroplastic stenosis. *Neurosurgery* 1994; 35: 250-257.